Tv. 1710 14.

UNIVERSITÉ DE MONTPELLIER

N° 31

FACULTÉ DE MÉDECINE

CONTRIBUTION A L'ÉTUDE

DES

BRANCHIOMES CERVICO-FACIAUX

THÈSE

Présentée et publiquement soutenue à la Faculté de Médecine de Montpellier

Le 12 Février 1913

PAR

Paul-Adolphe LE DOZE

Né le 20 octobre 1887, à Clohar-Carnoët (Finistère)

POUR OBTENIR LE GRADE DE DOCTEUR EN MÉDECINE

Examinateurs de la Thèse

VIRES, Professeur, *Président.*
VIALLETON, Professeur.
SOUBEYRAN, Agrégé.
LAPEYRE, Agrégé
} *Assesseurs.*

MONTPELLIER
IMPRIMERIE FIRMIN ET MONTANE
Rue Ferdinand Fabre et quai du Verdanson

1913

CONTRIBUTION A L'ETUDE

DES

BRANCHIOMES CERVICO-FACIAUX

UNIVERSITÉ DE MONTPELLIER

FACULTÉ DE MÉDECINE

N° 31

14.

CONTRIBUTION A L'ÉTUDE

DES

BRANCHIOMES CERVICO-FACIAUX

THÈSE

Présentée et publiquement soutenue à la Faculté de Médecine de Montpellier

Le 12 Février 1913

PAR

Paul-Adolphe LE DOZE

Né le 20 octobre 1887, à Clohar-Carnoët (Finistère)

POUR OBTENIR LE GRADE DE DOCTEUR EN MÉDECINE

Examinateurs de la Thèse

VIRES, Professeur, *Président.*
VIALLETON, Professeur.
SOUBEYRAN, Agrégé.
LAPEYRE, Agrégé
} *Assesseurs.*

MONTPELLIER
IMPRIMERIE FIRMIN ET MONTANE
Rue Ferdinand-Fabre et quai du Verdanson

1913

PERSONNEL DE LA FACULTÉ

Administration

MM. MAIRET (✻)..... Doyen.
SARDA..... Assesseur.
IZARD..... Secrétaire

Professeurs

Pathologie et thérapeutique générales.....	MM. GRASSET (O ✻).
Clinique chirurgicale.....	TEDENAT (✻).
Clinique médicale.....	CARRIEU.
Clinique des maladies mentales et nerveuses.....	MAIRET (✻).
Physique médicale.....	IMBERT.
Botanique et histoire naturelle médicales.....	GRANEL.
Clinique chirurgicale.....	FORGUE (✻)
Clinique ophtalmologique.....	TRUC (O ✻).
Chimie médicale.....	VILLE.
Physiologie.....	HEDON.
Histologie.....	VIALLETON.
Pathologie interne.....	DUCAMP.
Anatomie.....	GILIS (✻).
Clinique chirurgicale infantile et orthopédie.....	ESTOR.
Microbiologie.....	RODET.
Médecine légale et toxicologie.....	SARDA.
Clinique des maladies des enfants.....	BAUMEL.
Anatomie pathologique.....	BOSC.
Hygiène.....	BERTIN-SANS (H).
Clinique médicale.....	RAUZIER.
Clinique obstétricale.....	VALLOIS.
Thérapeutique et matière médicale.....	VIRES.

Professeurs adjoints : MM. De ROUVILLE, PUECH, MOURET.
Doyen honoraire : M. VIALLETON.
Profes. honoraires : MM. E. BERTIN-SANS (✻), GRYNFELTT, HAMELIN (✻),
Secrétaire honoraire : M. GOT.

Chargés de Cours complémentaires

Clinique ann. des mal. syphil. et cutanées...	MM. VEDEL, agrégé.
Clinique annexe des maladies des vieillards.	LEENHARDT, agrégé.
Pathologie externe.....	LAPEYRE, agr. l. (ch. de c.)
Clinique gynécologique.....	De ROUVILLE, prof.-adj.
Accouchements.....	PUECH, profes.-adjoint.
Clinique des maladies des voies urinaires...	JEANBRAU, a. l. (ch. de c.)
Clinique d'oto-rhino-laryngologie.....	MOURET, profes.-adj.
Médecine opératoire.....	SOUBEYRAN, agrégé.

Agrégés en exercice

MM. GALAVIELLE.	MM. LEENHARDT.	MM. DELMAS (Paul).
VEDEL.	GAUSSEL.	MASSABUAU.
SOUBEYRAN.	RICHE.	EUZIERE.
GRYNFELTT (Ed.).	CABANNES.	LECERCLE
LAGRIFFOUL.	DERRIEN.	LISBONNE (ch. des f).

Examinateurs de la thèse ;

MM. VIRES, professeur, *président.*
VIALLETON, *professeur.*
SOUBEYRAN, *agrégé.*
MM. LAPEYRE, *agrége*

La Faculté de Médecine de Montpellier déclare que les opinions émises dans les dissertations qui lui sont présentées doivent être considérées comme propres à leur auteur et qu'elle n'entend leur donner ni approbation, ni improbation

A MON PÈRE

A MA MÈRE

A MES SŒURS

A MA FAMILLE

A MES MAITRES

A MES AMIS

P. LEDOZE.

A MON PRÉSIDENT DE THÈSE

MONSIEUR LE PROFESSEUR VIRES

PROFESSEUR DE THÉRAPEUTIQUE A LA FACULTÉ DE MÉDECINE DE MONTPELLIER

A MONSIEUR LE PROFESSEUR VIALLETON

PROFESSEUR D'HISTOLOGIE A LA FACULTÉ DE MÉDECINE DE MONTPELLIER

A MONSIEUR LE PROFESSEUR-AGRÉGÉ SOUBEYRAN

CHARGÉ DU COURS DE MÉDECINE OPÉRATOIRE

A MONSIEUR LE PROFESSEUR-AGRÉGÉ LAPEYRE

A MES MAITRES

DE L'ÉCOLE DE MÉDECINE DE RENNES

P LEDOZE.

CONTRIBUTION A L'ÉTUDE

DES

BRANCHIOMES CERVICO-FACIAUX

INTRODUCTION.

Nous avons pris comme sujet de thèse, la question des tumeurs d'origine branchiale de la face et du cou sur laquelle M. le professeur agrégé Soubeyran a bien voulu nous communiquer des documents personnels. — L'origine de ces tumeurs et leur nature sont actuellement des plus controversées ; et ces divergences résultent d'ailleurs en partie d'autres discordances — embryologiques — relatives au rôle des arcs branchiaux dans le développement du cou. — On conçoit que notre modeste travail se propose simplement d'apporter une revue générale de la question en indiquant les points qui font encore l'objet de discussions entre chirurgiens, embryologistes et anatomo-pathologistes.

COLLEGE OF SURGEONS OF ENGLAND

CHAPITRE PREMIER

HISTORIQUE

Dans son mémoire initial de 1882, le chirurgien allemand Volkmann (1) a émis, pour la première fois, l'hypothèse de l'origine branchiale de certaines tumeurs des régions de la face et du cou.

Des observations analogues avaient d'ailleurs été publiées antérieurement sous les titres divers, d'épithélioma primitif des ganglions du cou, de cancer des parotides accessoires ou des sous-maxillaires aberrantes ; de cancer des vaisseaux du cou qui traduisaient tous l'embarras dans lequel se trouvaient les auteurs pour attribuer à ces néoplasies une origine précise.

C'est ainsi que les tumeurs publiées en France par Blachez, Kalinderg, Hayem (1865), par Rendu (1869), par Bourdon (1872), par Stoïcesco (1878), par Humbert (1878), par Chambard (1889), correspondaient aux épithéliomas branchiaux de Volkmann.

En 1883, Guttmann, n'admettant pas les conclusions de Volkmann, préférait rattacher les tumeurs de cette catégorie des glandes thyroïdes aberrantes.

Mais les travaux ultérieurs de Treiberg (1883), de Bruns (1884), de Regnault (1887), de Richard (1888), d'Ammon

---

(1) Volkmann. Das tiefe branchiogene. Halscarcinom. Centralblatt für Chirurgie, 1882.

(1891) et surtout de Gussenbauer (1892) (1) devaient tous se montrer favorables aux théories de Volkmann.

En France, les travaux relatifs aux branchiomes furent d'abord assez rares. Berger (2), Planth, préféraient rapporter les tumeurs étudiées par eux à des lobules thyroïdiens aberrants. Brintet (3), dans un travail important, étudie bien le carcinome branchiogène mais, la même année (1898), on trouve un travail consacré encore à l'épithélioma primitif des ganglions du cou (4).

C'est le travail remarquable de Veau (5) qui devait apporter la première contribution française à la question. L'auteur apportait d'ailleurs à l'appui de son argumentation le résultat d'investigations embryologiques personnelles. Il reprenait d'ailleurs la question avec Cunéo ; et généralement la conception de l'origine branchiale de toutes les tumeurs mixtes parabuccales (6).

A partir de cette date (1900), la question fut en France considérée comme résolue : l'idée de l'origine branchiale des tumeurs congénitales cervico-faciales paraissait, en effet, séduisante, et expliquait toutes leurs particularités :

---

(1) Gussenbauer. Beitrage zur Kenntniss des branchiogene Geschwulst : Jubile de Billroth, 1892.

(2) Berger. Epithélioma branchiogène et épithélioma aberrant de la thyroïde. Congrès de Chirurgie, 1897.

Tumeurs mixtes du voile du palais. Revue de Chirurgie, 1897.

(3) Brintet. Contribution à l'étude des carcinomes branchiogènes. Thèse Montpellier, 1898.

(4) Quintrie. Epithélioma ganglionnaire du cou. Journal de médecine de Bordeaux, 1898.

(5) Veau : Les Epithéliumes branchiaux du cou. Thèse Paris 1901.

(6) Cunéo et Veau : Contribution à la pathogénie des tumeurs mixtes parabuccales. Congrès de Médecine, 1900. Section chirurgie.

Leur siège au voisinage immédiat des organes glandulaires (thyroïdes, glandes salivaires) ;

Leur structure polymorphe (épithéliums pavimenteux, épithéliums d'aspect glandulaire, formations cartilagineuses) ;

Leur développement habituellement lent et progressif.

Toutefois, une réaction ne tardait pas à s'accuser contre la faveur exclusive accordée à la nouvelle théorie ; et alors qu'on l'avait crue solidement étayée sur l'Embryologie et l'Anatomie pathologique ; ces dernières allaient, au contraire, en montrer les points faibles.

En 1907, M. le professeur Vialleton (1) apportait le résultat de ses longues recherches morphologiques et embryologiques sur le développement du cou chez les vertébrés. Il y montrait qu'on avait eu trop de tendance à faire jouer à l'appareil branchial un rôle considérable dans le développement du cou ; et qu'on avait en particulier assimilé trop étroitement la région cervicale de l'embryon humain à celle des poissons pourvus d'un appareil branchial complet.

Ces nouvelles données de morphologie devaient nécessairement restreindre le rôle qu'on s'était plu à attribuer à la persistance des vestiges de l'appareil branchial dans l'Anatomie pathologique et la tératologie du cou.

On a pu reprocher aux anatomo-pathologistes et surtout aux chirurgiens, une tendance trop marquée à adapter l'Embryologie au développement de conceptions plus ou moins hypothétiques ; mais ce recours

(1) Vialleton : Sur le rôle topographique des arcs branchiaux dans la formation du cou. Montpellier Médical, 1907. Sur les arcs viscéraux et leur rôle topographique chez les vertébrés. Archives d'Anatomie microscopique, 1908.

est du moins légitime, lorsqu'il doit précisément servir à mettre en garde contre la généralisation trop facile de théories exclusives.

En 1908 ; MM. Forgue et Massabuau (1), en s'appuyant sur les conclusions embryologiques du professeur Vialleton, développèrent l'idée que l'hypothèse branchiale n'avait peut-être pas fait ses preuves et qu'elle était, en particulier, trop simple en regard de la complexité anatomo-pathologique des tumeurs du cou.

Herreuschmidt (2), dans sa remarquable thèse consacrée aux tumeurs baso-cellulaires du corps thyroïde, avait fait des réserves de même ordre.

En 1909 et 1910, MM. Alezais et Peyron, dans une série de notes, et leur élève Maillard dans sa thèse (3), décrivent une évolution épidermoïde à la vérité très rare, mais intéressante, de certaines tumeurs des glandes salivaires et des paraganglions carotidiens, qui montre que tout épithélioma tubulé ou lobulé n'est pas nécessairement développé aux dépens d'une inclusion embryonnaire.

Enfin, on sait qu'antérieurement, Berger (4), Wœlfler (5), Ssalistchew (3) avaient décrit des tumeurs polykystiques

---

(1) Forgue et Massabuau. — Comment se pose actuellement la question des tumeurs branchiogènes du cou. Province Médicale, 1908.

(2) Herreuschmidt. — Les tumeurs à épithéliums pavimenteux du corps thyroïde. Thèse Paris, 1904.

(3) Maillard. — Des néoplasies glandulaires à évolution épidermoïde. Th. Montpellier, 1910.

(4) Berger. — *Loco citato*

(5) Wœfler. — Zur chirurgischen anatomie des kropfe und nebenkropfes. Archiv. für klinische chirurgie. Tome XL.

(6) Ssalistchew. — Zur Kasuistik der nebenkropfe. Archiv. für klinische chirurgie, t. XLVIII.

juxta-thyroïdiennes, qu'ils rapportaient à des restes des glandes thyroïdiennes latérales.

De cette série de travaux indépendants, paraissait se dégager la tendance à démembrer progressivement le groupe trop vaste des branchiomes en même temps qu'à préciser la structure et les affinités de leurs diverses variétés.

Mais tout récemment, une série d'auteurs, Lenormand, Rubens-Duval et Cottard, pour les tumeurs de la joue et des lèvres (1), Chevassu pour les tumeurs de la région sous-maxillaire, sont venus prendre la défense du branchiome. Le plaidoyer de Chevassu, en particulier, est le plus catégorique : « Si l'on peut à juste titre, dit cet auteur, discuter l'interprétation donnée jadis par Veau à certaines figures contenues dans sa thèse, il n'en reste pas moins établi que l'appareil branchial de l'embryon sitôt qu'il disparaisse peut laisser dans le cou des traces manifestes de son passage. Je suis, pour ma part, absolument convaincu que certaines parties de l'appareil branchial de l'embryon peuvent persister pathologiquement chez l'adulte, les fistules latéro cervicales nous mettent indiscutablement sous les yeux des résidus épithéliaux de cet appareil, — revêtements pavimenteux ou cylindriques, formations lymphoïdes, amas glandulaires — de même que les fibro-chondromes juxta-auriculaires, si fréquents et si justement dits branchiaux, nous en font voir sans discussion possible des résidus cartilagineux. » Et plus loin « Donc, si précocement que disparaissent à l'état normal les fentes branchiales de l'embryon, il en peut persister anormalement des débris dans

(1) R. et C. — Revue de Chirurgie, 1908.

les régions sous et rétro maxillaires et ces débris peuvent être entourés par les glandes salivaires au cours du bourgeonnement de ces dernières ou se trouver du moins à leur contact. Ils donneront alors par leur développement anormal, des tumeurs inter ou juxta-glandulaires dont le stroma pourra contenir non seulement des éléments conjonctifs banaux, mais du cartilage et de l'os et dont l'épithélium pourra présenter les différents types que l'on rencontre dans l'appareil branchial, soit l'épithélium de revêtement des fentes branchiales, corné ou muqueux, soit l'épithélium glandulaire qui dépend des mêmes fentes. » (1).

Ces conclusions de Chevassu, toutes d'actualité, puisque son mémoire date de 1910, montrent que les divergences persistent ; toutefois, on peut résumer ainsi l'état actuel de la question.

Tous les auteurs sont d'accord pour reconnaître l'existence, dans les régions de la face et du cou, de tumeurs solides, indépendantes des épithéliums glandulaires adultes (glandes salivaires, corps thyroïde, paraganglion carotidien) ; mais, tandis que la majorité les considère comme développées aux dépens de vestiges de l'appareil branchial, d'autres préfèrent y voir des embryons analogues à ceux des glandes génitales et provenant d'un trouble beaucoup plus précoce du développement. C'est cette dernière interprétation que MM. Forgue et Massabuau ont proposé de substituer à la précédente.

Des recherches en cours (2) tendent à montrer que la

---

(1) Chevassu. — Les tumeurs de la sous-maxillaire. Revue de Chirurgie, 1910.

(2) Soubeyran et Peyron. Sur les néoplasies d'origine embryonnaire de la région cervico-faciale. Association française des sciences 1912, congrès de Nimes.

vérité n'est peut-être ni dans l'une ni dans l'autre de ces opinions. Nous verrons plus loin, au chapitre consacré à l'histogenèse de ces tumeurs, que leur polymorphisme a été peut-être exagéré et qu'elles ne sauraient être confondues avec les néoformations hétérogènes des embryons proprement dits — ; elles *offrent les caractères des inclusions embryonnaires localisées ou régionales*, en particulier leurs éléments générateurs offrent des similitudes remarquables, et jusqu'ici méconnues, avec les *tumeurs paradentaires de Malassez*.

Cette dernière analogie est d'autant plus intéressante qu'elle établit comme un « air de famille » entre les diverses néoplasies provenant de l'inclusion de l'ectoderme parabuccal et que, d'autre part, l'hypothèse branchiale ne semble pas particulièrement destinée à l'éclaircir.

CHAPITRE II

SYMPTOMATOLOGIE

Elle est des plus variables suivant le siège des tumeurs et suivant le degré de malignité. Nous allons prendre comme type le branchiome cervical développé dans la région sous angulo-maxillaire et qui paraît être le type clinique le plus fréquent.

1° *Signes fonctionnels.* — Ils se bornent à la douleur qui est inconstante, ordinairement peu marquée, du moins au début, et siège soit au niveau de la nuque soit au niveau du sterno-mastoïdien. Très souvent la douleur spontanée fait absolument défaut. et la douleur provoquée est elle-même peu marquée.

Les autres symptômes fonctionnels sont toujours tardifs : tels sont, par exemple, les phénomènes de compression (dyspnée, raucité de la voix, dysphagie) en rapport avec la compression du paquet viscéral du cou.

Dans les cas de tumeurs à topographie sous-hyoïdienne, on a noté parfois des phénomènes de compression au niveau de la carotide interne (ischémie cérébrale, anémie, syncope, etc.), au niveau de la veine jugulaire (congestion, œdème de la face).

Mais, en somme, ces divers signes de compression font souvent défaut alors même que la tumeur a atteint un volume énorme.

Signes physiques. — Il semble, au contraire, que les signes physiques soient plus uniformes. La plupart des branchiomes cervicaux examinés à leur début sont perçus à un ou deux travers de doigt au-dessous de l'angle de la mâchoire au voisinage du bord antérieur du sterno-cleido-mastoïdien, au-dessous des loges sous-maxillaires et parotidiennes. La tumeur se présente avec une forme arrondie, une dureté marquée, elle est peut-être mobile, mais n'obéit pas au mouvement de déglutition. Dans certains cas favorables, on peut sentir à la fois les adhérences avec les plans profonds, le sillon qui la sépare des glandes sous-maxillaire et parotide, et l'indépendance complète de la peau à sa surface, La forme extérieure est tantôt arrondie, tantôt allongée parallèlement au sterno-mastoïdien. La palpation donne des résultats variables. La tumeur est tantôt uniformément dure, tantôt molle en certains points, la dureté est, elle-même, variable et peut donner la sensation du cartilage.

Fait digne de remarque, alors même que les tumeurs renferment des cavités kystiques ou purulentes, elles sont dures à leur périphérie.

Lorsque le développement du néoplasme est plus avancé il est bien rare que l'on ne constate pas son adhérence au sterno-mastoïdien. Le plus habituellement la peau ne s'ulcère que très tardivement,

En fait, au point de vue de l'aspect extérieur et de l'évolution, il convient de distinguer deux types d'ailleurs schématiques, le branchiome à structure mixte et à évolution bénigne, occupant une position généralement haute, parotidienne ou sous-maxillaire, et le branchiome à type épithélial pur à évolution d'emblée maligne, à topographie juxta-hyoïdienne ou tyroïdienne.

Le premier type est représenté par ces volumineux

néoplasmes qui s'accroissent avec une lenteur remarquable et gardent presque indéfiniment une allure torpide. Certaines de ces néoplasies peuvent ainsi s'accroître progressivement depuis la parotide en haut, jusqu'à la clavicule en bas et atteindre le poids de plusieurs kilog. Lorsqu'elles sont pédiculisées, ce qui arrive parfois, il semble que le malade soit pourvu de deux têtes.

On conçoit que ces tumeurs, lorsqu'elles atteignent de si grandes proportions, soient accompagnées de troubles mécaniques d'ordres les plus divers ; c'est généralement ce qui décide les malades à accepter l'intervention et habituellement celle-ci n'est pas suivie de récidive. Par contre, dans d'autres cas, le branchiome à type de tumeur mixte, soit spontanément, soit consécutivement à une intervention se transforme en néoplasie à marche maligne : le volume augmente considérablement, la mobilité disparaît, la peau devient adhérente et s'ulcère. C'est à ce moment qu'on devrait pouvoir constater l'envahissement ganglionnaire : malheureusement, comme le néoplasme a acquis à ce moment un volume considérable, les ganglions se trouvent cachés et leur exploration est devenue impossible. D'ailleurs, il convient de noter ici que les adénites qui accompagnent ces volumineuses tumeurs ne sont pas toujours néoplasiques et relèvent parfois d'une infection chronique banale.

Dans le branchiome à évolution maligne d'emblée, la première phase d'évolution locale est au contraire très courte et la tumeur réalise presque d'emblée la seconde phase d'extension périphérique, caractérisée par des adhérences au sterno-mastoïdien, au digastrique, au mylo-hyoïdien, au grand hypoglosse, à l'os hyoïde, au cartilage thyroïde, au maxillaire inférieur et à la peau elle-même

qui ne tarde pas à s'ulcérer. Les ganglions lymphatiques de la chaîne carotidienne sont rapidement envahis.

C'est dans ces cas de branchiome à évolution maligne que les phénomènes douloureux prennent de l'importance. Les douleurs peuvent être paroxystiques avec irradiations vers l'oreille, la tempe, la nuque, elles peuvent prendre la forme de céphalées avec exacerbation nocturne ; enfin, dans les cas rares d'extension au plexus brachial suivie de compression, on peut observer des irradiations aux membres supérieurs.

Le branchiome à topographie cervicale est le plus fréquent ; le type inférieur juxta-thyroïdien, dont la symptomathologie se confond avec celle des tumeurs thyroïdiennes est beaucoup plus rare. Au contraire, les tumeurs du même type développées dans les régions de la face et jusque dans l'orbite sont assez fréquentes ; elles peuvent occuper la région de la lèvre, les plans nasogéniens, la périphérie de la région parotidienne, voire même l'orbite. Les symptômes fonctionnels sont d'ailleurs beaucoup moins marqués que dans le groupe précédent.

Les caractères de ces tumeurs congénitales de la face, de siège variable, de volume ordinairement restreint, échappent à une étude d'ensemble.

CHAPITRE III

DIAGNOSTIC

Ici encore nous n'envisagerons que le branchiome à titre cervical. Trois cas nous paraissent devoir être retenus, suivant que l'on a affaire à une tumeur encapsulée, à une grosse tumeur encapsulée, à une tumeur non encapsulée.

1 r *Cas. Petite tumeur encapsulée.* — Le diagnostic doit être fait principalement avec les adénites, simples, tuberculeuses ou lymphadéniques.

Habituellement, les ganglions atteints sont multiples, toutefois il existe des monoadénites embarrassantes ; habituellement l'adénite adhère plus que la petite tumeur au début, mais ce caractère n'est pas absolument rigoureux. On recherchera la consistance : certains branchiomes à type mixte présentent des petits reliefs chondroïdes qui font défaut dans le ganglion où la consistance est plus uniforme. Quant à la fluctuation, c'est un caractère trompeur ainsi que le fait remarquer Chevassu, qui rapporte le cas d'une néoplasie ramollie avec formations pseudo-kystiques, qui fut prise pour un abcès froid.

Les tumeurs liquides (kystes multiloculaires, etc.) ne pourraient en imposer pour un branchiome solide, que dans les cas où la poche serait très tendue : une ponction exploratrice aseptique permettrait de s'en rendre compte.

L'évolution sera prise en considération. Habituellement, la longue durée est un argument contre l'adénite ; au contraire, l'existence de petites poussées douloureuses, suivies de légers gonflements, serait en sa faveur. Toutefois, dans certains branchiomes, des poussées analogues peuvent s'observer.

Enfin, au niveau de la glande sous-maxillaire, on peut rencontrer parfois des difficultés de diagnostic entre un branchiome inclus dans la loge sous-maxillaire et une inflammation chronique de cette dernière. Cette dernière peut résulter d'une lithiase, des oreillons, du saturnisme, etc., mais elle s'accompagne d'une consistance uniforme qui n'est pas habituellement celle de la tumeur.

Nous ne retiendrons guère ici le diagnostic différentiel avec les tumeurs de la glande sous-maxillaire. En effet, les néoformations de la glande proprement dite sont très rares, habituellement malignes et surtout n'offrent pas l'aspect de petite tumeur encapsulée.

Pour la même raison, nous éliminons les tumeurs du corps thyroïde.

Les tumeurs de la glande carotidienne (paragangliomes carotidiens) se laissent reconnaître en général à leur évolution lente, bénigne, à leur caractère pulsatile, fréquent ; souvent d'ailleurs on observe au début que la topographie de la tumeur correspond à la bifurcation de la carotide primitive. Toutefois, dans les cas exceptionnels de paraganglione carotidien malin, analogue à celui étudié par Alezais et Peyron (1), la confusion avec les tumeurs branchiales serait inévitablement commise. Les tumeurs des

---

(1) Alezais et Peyron. Paragangliome carotidien à évolution épidermoïde. Assoc. française pour l'étude du cancer, mai 1910.

parathyroïdes (1) sont presque toujours des surprises d'intervention ou d'autopsie ; on ne pourrait y songer hypothétiquement que si on était en présence d'une tumeur bien isolée, séparée nettement du corps thyroïde, mais située au voisinage immédiat du pôle inférieur ou supérieur de la glande.

2° *Grosses tumeurs encapsulées.* — Un des cas les plus habituels est le suivant : on se trouve en présence d'une volumineuse tumeur, à consistance irrégulière, occupant la partie supérieure et latérale du cou.

S'est-elle développée dans les glandes parotides sous-maxillaires ou en dehors d'elles ? Il serait difficile de l'affirmer, à moins qu'on ait étudié la tumeur à ses débuts ; mais ce diagnostic de siège n'a peut-être pas une importance capitale, puisque l'étude anatomo-pathologique montre que ces néoplasies sont presque toujours d'origine embryonnaire.

Toutefois, certaines néoplasies latéro-cervicales, de consistance irrégulière, développées à la naissance ou chez de jeunes enfants, peuvent être individualisées cliniquement. Ce sont les tératomes du cou, récemment étudiés par Ficheux (2). Ces tumeurs, toujours très volumineuses, occupent la partie sous-hyoïdienne du cou et sont en général décelées assez tôt pour que le diagnostic puisse être posé. Toutefois, dans certains cas (Mac-Gregor, Poult), l'allure clinique avait été celle des tumeurs mixtes habituelles de la région sous-maxillaire.

---

(1) Bérard et Alamartine. Les tumeurs des glandules parathyroïdes. Lyon Chirugical, 1909.

(2) Ficheux. Etude sur les tératomes du cou. Thèse Lille, 1908.

Les grosses tumeurs thyroïdiennes encapsulées (goîtres bénins ou en voie de transformation) sont aisément reconnues grâce à leur topographie.

Mais dans les cas de tumeur à topographie latérale, développées par exemple aux dépens de formations thyroïdiennes aberrantes, les difficultés du diagnostic peuvent être insurmontables.

III. *Tumeurs non encapsulées.* — Le diagnostic doit être fait avec divers groupes de néoplasmes ou d'inflammations.

Si les thyroïdites aiguës ou chroniques n'ont guère à être retenues, il n'en est pas de même de certaines adénites subaiguës de la région cervicale. Le Dentu (1) a insisté sur la confusion possible entre une adénite et un branchiome et rapporté un cas dans lequel la non-résolution des accidents mi-inflammatoires, mi-néoplasiques, malgré un traitement énergique, le conduisit à abandonner au bout de plusieurs semaines le diagnostic d'adénite pour celui de cancer branchial qui fut vérifié.

Certaines tumeurs inflammatoires de la parotide et surtout de la sous-maxillaire peuvent être prises pour une néoplasie. Kuttner (2) a étudié un certain nombre de cas de ces « *sous-maxillites* » dans lesquels les glandes, corselées, adhérentes, atteignent le volume d'une pomme simulant un néoplasme. Toutefois, dans ces cas, l'accroissement de volume est moins régulier que dans les tumeurs ; la glande garde, en outre, une certaine sensibilité qui fait défaut dans les tumeurs.

---

(1) Le Dentu. Société de Chirurgie, 1905.

(2) Kuttner. Ueber entziindliche tumoren der Submaxillar speicheldrüse. Archiv für klinische chirurgie, 1899.

L'exploration du canal de Wharton lèverait d'ailleurs le doute en montrant le plus souvent une goutte de pus au niveau de l'orifice buccal ; le stylet explorateur peut déceler dans le canal le calcul, source habituelle des accidents.

Une fois éliminées les lésions inflammatoires, l'hypothèse d'un cancer étant reconnue, il reste à en déterminer le point de départ.

Le cancer secondaire des ganglions du cou sera éliminé par l'examen attentif de la cavité buccale, du pharynx, du larynx, de l'œsophage.

Les tumeurs malignes du corps thyroïde sont reconnues habituellement avec assez de facilité d'après leur topographie, leur mode de début, leurs signes fonctionnels. Lorsqu'il s'agit d'un branchiome inclus dans la glande, le diagnostic est virtuellement impossible.

L'épithélioma pur de la glande sous-maxillaire est très rare, et Chevassu n'a pu en grouper dans son travail que quelques observations. Le diagnostic en est possible dans certains cas ; en considérant que la néoplasie se trouve dès le début au contact du plancher de la bouche, tandis que le branchiome s'en tient habituellement à une certaine distance. Remarquons d'ailleurs que ces tentatives de différenciation clinique n'ont pas une importance pratique, puisque l'intervention opératoire s'impose toujours.

Pour l'épithélioma de la parotide, les difficultés sont encore plus grandes : une néoplasie d'origine embryonnaire, infiltrée dans la glande, et une tumeur des épithéliums ou canaux parotidiens peuvent revêtir le même aspect au cas d'évolution maligne. Remarquons toujours que l'épithéliome glandulaire pur n'est pas fréquent et que l'épithéliome glandulaire à évolution épidermoïde est exceptionnel.

En terminant, faisons une remarque commune qui s'applique aux divers paragraphes de ce chapitre : le diagnostic avec le sarcome, qui est usuel en clinique, ne doit pas se poser, en réalité, si on se rapporte aux résultats des recherches histologiques. Chevassu, Alezais et Peyron s'accordent à reconnaître la rareté du sarcome vrai des glandes parotides et sous-maxillaires.

La plupart des cas décrits sous ce titre représentent, en réalité, des néoplasies d'origine embryonnaire.

CHAPITRE IV

ANATOMIE PATHOLOGIQUE

L'ensemble des néoformations pathologiques congénitales cervico-faciales qui ont été rapportées à des vestiges embryonnaires d'origine branchiale peut être classé ainsi qui suit :

1° Le groupe des tumeurs kystiques simples comprenait dans les descriptions classiques de Lannelongue et de Kirmisson, d'une part des kystes dermoïdes considérés comme développés aux dépens des restes du sillon branchial externe, d'autre part des kystes mucoïdes à revêtement cylindrique parfois cilié rapportés à la partie entodermique des fentes branchiales.

Le caractère inexact de cette opposition trop schématique a été reconnu depuis qu'on a étudié une variété fréquente de kystes congénitaux latéraux constitués par un revêtement pavimenteux stratifié doublé d'une couche de tissu lymphoïde. (Kystes amygdaloïdes branchiaux de Terrier et Lecène) (1).

2° Le groupe des tumeurs polykystiques comprend :

Les kystes séreux congénitaux, que certains auteurs

---

(1) Terrier et Lecène. Les kystes branchiaux amygdaloïdes. Revue de Chirurgie 1905.

rapportent au groupe des lymphangiomes kystiques, et d'autres (Sultan) à celui des branchiomes.

b) Les tumeurs polykystiques juxta-thyroïdiennes étudiées par Berger, rapportées par ce dernier à des restes d'ébauches thyroïdiennes latérales, et plutôt homologuées par Veau aux branchiomes.

c) Les kystes multiloculaires dits branchiogènes étudiés par Samuler ; par Zoppritz ; par Sultan ; par Estor et Massabuau (1). Ces tumeurs rapportées uniformément à des résidus branchiaux ont été considérés par Estor et Massabuau comme des embryomes kystiques. Suivant les conclusions déjà émises par Forgue et Massabuau pour les tumeurs solides.

(3). Le groupe des tumeurs solides comprend deux grandes catégories :

1°. La première renferme les néoplasies à type épithélial pur ; épithéliomes branchiaux de Veau ; à évolution habituellement maligne et rapide ; développées de préférence dans les régions sus-hyoidienne et carotidienne, moins souvent dans la région parotidienne.

2°. La seconde renferme les classiques tumeurs mixtes développées au voisinage ou à l'intérieur des glandes salivaires, remarquables par leur évolution lente, leur volume parfois considérable, leur consistance dure, le polymorphisme de leur tissu épithélial, fibreux, myxomateux, cartilagineux, etc). Ce sont des tumeurs (que Forgue et et Massabuau, suivant les idées de Wilns, ont proposé de considérer comme des embryomes simplifiés.

C'est seulement le groupe des tumeurs solides que nous aurons en vue dans ce chapître.

---

(1) Estor et Massabuau. Les kystes branchiogènes du cou. Revue de Chirurgie 1908.

(1). *Epithélioma branchial :*

Sa structure histologique est des plus uniformes, il est constitué par des groupements cellulaires qui gardent, durant leur multiplication ou leur dissémination au sein du stroma conjonctif, une grande analogie avec les proliférations des cancroïdes cutanés.

Il s'agit tantôt de travées épithéliales de type tubulé, irrégulièrement effilées et anastomosées, tantôt de volumineux amas lobulés avec globes épidermiques. Ces derniers peuvent d'ailleurs présenter de nombreuses variations dans leur forme, leur dimension, leur degré de kératinisation.

Parfois, les travées épithéliales, beaucoup plus épaisses sont constituées par de nombreux amas de cellules épithétiales régulièrement superposées, et présentent des dispositions périthéliales en rapport avec leur orientation autour des endothéliums vasculaires.

On peut rencontrer aussi de véritables surfaces épidermiques plus ou moins étendues, avec formations sébacées analogues à celles des parois dermoïdes, et on peut voir l'origine des travées épithéliales de la tumeur aux dépens de ces enclavements tégumentaires embryonnaires.

Le stroma de ces branchiomes à type épithélial pur est habituellement du type adulte fibroïde. Dans les points où les organes glandulaires voisins (glandes salivaires) sont envahis, l'infiltration plasmazellaire devient très abondante.

(2). *Branchiomes à type de tumeur mixte.*

Tissu épithélial et tissu conjonctif offrent l'un et l'autre les modalités les plus diverses et elles sont susceptibles de coexister dans une même tumeur.

(A). *Tissu épithélial.*

(*a*). Les travées épithéliales de type tubulé et lobulé précédemment décrites, s'y rencontrent encore, mais plus irrégulières et plus capricieusement anastomosées s'il est possible. Toutefois, dans la plupart des cas, la kératinisation est moins accentuée que, dans l'épithélioma branchial ; les globes sont moins nombreux, moins volumineux et le type cellulaire malpighien moins accentué.

Les masses épithéliales constituées par de l'épithélium plat peuvent recouvrir d'ailleurs des surfaces considérables, des cavités d'origine dégénératrice apparaissent à leur intérieur et leur donnent des aspects microkystiques.

(*b*).On trouve souvent, et d'une façon presque exclusive dans certaines tumeurs, des cordons épithéliaux d'aspect glandulaire dont la signification est variable : s'ils représentent bien dans certains cas la coupe de formations canaliculaires, ils paraissent dans la majorité résulter simplement de l'adossement des surfaces épithéliales au niveau d'une plicature de leur revêtement. Les premiers ont pu être considérés par quelques auteurs (Pitance) comme représentant les canaux excréteurs d'une ébauche glandulaire rudimentaire ou avortée ; signalons à ce propos qu'on n'y a jamais recherché ou constaté la striation basale caractéristique des canaux des glandes salivaires, à l'état physiologique.

Les seconds n'ont pas été l'objet d'investigations précises ; à l'époque où régnait la théorie de l'origine endothéliale des tumeurs mixtes cervicofaciales,on les considéra comme des endothéliums lymphatiques proliférés et depuis lors, il ne semble pas qu'on se soit attaché à chercher leur signification pourtant capitale pour résoudre le problème de leur origine.

MM. Alezais et Peyron ont signalé leurs analogies

étroites avec les cordons des germes adamantins et ceux qu'on retrouve dans les adamantinomes de Malassez : on verra plus loin l'importance de ces faits.

Quoiqu'il en soit le revêtement de ces formations d'aspect glandulaire ou canaliculaire est constitué par des cellules cylindriques ou cubiques réparties en une ou plusieurs couches — En certains points, leur lumière disparaît et on passe alors aux dispositions tubulées et lobulées avec keratinisation plus ou moins avancée. —

En d'autres points, les formations d'aspect glandulaire prennent une prépondérance remarquable ; leur lumière apparaît dilatée, remplie d'une substance d'aspect colloïde, le revêtement pariétal rappelle d'ailleurs celui d'un follicule thyroïdien ; dans les régions où le stroma est peu développé, les pseudo-follicules s'adossent par leurs faces en contact et peuvent même communiquer secondairement. La substance qui emplit leur cavité est dite mucoïde par les auteurs, elle prend d'ailleurs le vert lumière dans la méthode de Prenant, elle pourrait être qualifiée de colloïde puisque ce terme n'implique qu'une analogie physique. Les affinités microchimiques de cette substance sont, en somme, assez peu connues et si elle a pu être considérée dans les petites cavités comme un produit de sécrétion, elle ne paraît représenter dans les plus volumineuses qu'un produit de désintégration cellulaire.

(B). *Tissu conjonctif.* — Le stroma qui unit les formations épithéliales peut être du tissu conjonctif banal, mais la différenciation en tissu myxomateux et cartilagineux est très fréquente et peut donner lieu à de véritables myxomes ou chondromes de volume ordinairement réduits. Les formations osseuses sont beaucoup

plus rares. Le type cylindromateux, en rapport avec une dégénérescence spéciale du stroma, est ici particulièrement fréquent.

Ces formations conjonctives des branchiomes à tissus multiples tirent leur intérêt, non seulement de leur polymorphisme, mais encore de leurs rapports génétiques avec les éléments épithéliaux.

On sait que pendant longtemps, en particulier à la suite des travaux de Volkmann, ces néoplasies furent considérées comme des endothéliomes développés aux dépens du revêtement des fentes lymphatiques. En France, MM. Bosc et Jeanbreau, Curtis et Phocas se firent les défenseurs de cette théorie, à peu près abandonnée aujourd'hui. Elle cherchait le point de départ de la néoplasie dans des éléments connectifs endothélio-myxo-cartilagineux et leur rattachait, au titre de formations pseudo-glandulaires, les dispositions épithéliales décrites précédemment ; les globes épidermiques étaient considérés comme des « perles endothéliales ». Toutes ces interprétations devaient être démontrées inexactes lorsqu'on eu constaté des éléments cellulaires à affinités malpighiennes pourvus de filaments dentelés caractéristiques.

Toutefois, l'argument fondamental de la continuité des formations d'apparence endothéliale ou myxomateuse avec les éléments d'aspect épithélial garde toute sa valeur, mais son interprétation ne semble pas devoir être celle qu'on lui avait assignée.

Qu'on se reporte à notre figure III qui reproduit un des aspects d'un branchiome parotidien. On y voit à la partie supérieure un groupement cellulaire épithélial pris à sa périphérie et auquel se rattachent des travées irrégulièrement effilochées dont les éléments cellulaires passent

progressivement à des types étoilés myxomateux. Il ne s'agit pas, comme on pourrait le croire, d'une simple pénétration de tissu connectif dissociant la périphérie d'un amas épithélial ; les éléments étoilés paraissent bien se continuer avec ceux de l'assise cellulaire compacte. Il est évident d'ailleurs que les aspects histologiques ne nous montrent pas, à proprement parler, de transformations et permettent simplement de juxtaposer des aspects d'où l'on déduit ensuite la vraisemblance d'un processus évolutif. A la partie moyenne de la figure les éléments d'origine épithéliale sont encore réunis et anastomosés en travées ; à la partie inférieure, ils apparaissent plus isolés, et leurs prolongements se perdent dans une substance finement grenue ou fibrillaire qui, par les méthodes de Van Giéson, Mallory et Prenant, présente les réactions colorantes de la substance fondamentale du tissu connectif.

Il semble d'ailleurs que, conformément aux vues de Renaut, et contrairement à celles de Laguesse, le réseau fibrillaire des prolongements cellulaires ne se continue pas directement avec celui de la substance interstitielle.

Il s'agirait ainsi d'un cas particulier du processus général si discuté de l'évolution d'éléments épithéliaux vers le type connectif. On conçoit que nous ne nous proposons pas de prendre parti dans le débat ; l'interprétation exacte des formes cellulaires étoilées n'est pas nécessaire pour fixer leur importance : celle-ci résulte de leur analogie remarquable et pas signalée encore, avec les éléments étoilés de l'organe adamantin et des adamantinomes de Malassez.

Si on se reporte à la figure 1 qui représente un adamantinome du maxillaire inférieur (Pièce de M. Soubeyran) ; avec formation épidermoïdes, on peut voir le passage progressif de la cellule malpighienne avec prolon-

gements spino cellulaires à la cellule étoilée adamantine. A la vérité, on n'a pas encore signalé, au niveau des prolongements de celle-ci, les réactions microchimiques de la substance fondamentale du tissu conjonctif ; mais la tendance évolutive n'en demeure pas moins analogue.

C'est une transition de même ordre qu'on retrouve dans la figure 3, se rapportant à la tumeur déjà figurée en 2.

Ainsi, les analogies entre nos branchiomes à tissus dits multiples et les adamantinomes portent à la fois sur la disposition des cordons épithéliaux et sur l'origine épithéliale des éléments étoilés.

Cette dernière notion, qui n'aurait pas été mise en évidence jusqu'aux recherches de Krompecher, d'Alezais et Peyron, paraît bien dominer toute l'histogénie de ces néoplasies, et dans un certain nombre de tumeurs de la collection de M. Soubeyran, on nous a montré des travées et réseaux de cellules étoilées dont la disposition générale était celle observée dans les adamantinomes les plus typiques.

Ce fait bien établi va nous permettre sinon de prendre parti, du moins de justifier certaines réserves dans la question de l'origine des inclusions embryonnaires qui constituent ces tumeurs.

Quels sont les arguments invoqués par Veau, en faveur de l'origine des néoplasies qui nous occupent aux dépens de l'appareil branchial ?

Ils sont d'ordre exclusivement théorique : c'est tout d'abord la multiplicité des tissus constituant l'appareil branchial, qui paraît rendre compte le plus aisément du polymorphisme des éléments néoplasiques.

En second lieu, c'est la présence dans le cou de l'embryon normal de cavités volumineuses qui proviendraient

de l'enclavement du premier sillon branchial externe par soudure, des deux premiers arcs, ou encore d'un vestige du sinus précervical.

Le premier argument n'a pas la valeur qu'on lui attribue, certaines néoplasies, considérées à tort comme des tumeurs à tissus multiples, provenant en réalité d'une ébauche embryonnaire unitissulaire, et l'hypothèse branchiale n'apportant d'ailleurs aucune lumière dans le problème de leur origine.

Le second est également passible d'objections multiples :

a) Ainsi que l'a fait remarquer M. le professeur Vialleton ; « les formations figurées par Veau sont empruntées à des embryons trop âgés pour pouvoir être considérés sans discussion comme des restes branchiaux. Les arcs disparaissent ou perdent leur forme chez des embryons de 14 millimètres (Soulier et Bardier) ; le sinus précervical à cette époque est déjà fermé.

Or, l'embryon dessiné par Veau, dans lequel il prétend assister à un enclavement des téguments, est un embryon de deux mois et demi. Entre le moment de la disparition complète des arcs branchiaux et celui où ont été observées les grandes cavités cervicales, il s'est écoulé une trop longue période pour qu'on puisse affirmer que ces deux formations ont des relations aussi étroites. »

b) En outre, pour Veau, le sillon parotidien résulte de l'union de l'arc maxillaire à la masse protovertébrale, et il en conclut que dans la région parotidienne, les téguments du deuxième arc inclus sous le premier pourraient donner naissance à des tumeurs qui semblent être développées dans l'épaisseur de la glande.

Cette soudure du premier arc branchial à la masse protovertébrale par-dessus le deuxième arc n'est nullement

démontrée par l'embryologie : le sillon parotidien n'apparaît que tardivement à la suite du relief progressivement accusé de la branche montante du maxillaire ; d'autre part, le maxillaire inférieur et la masse protovertébrale sont séparés par le muscle sterno-mastoïdien dont l'innervation par le spinal rend peu vraisemblable son origine aux dépens du premier arc.

c) Mais la notion la plus importante peut-être, au point de vue qui nous occupe, est celle qui résulte spécialement des recherches de M. le professeur Vialleton : il a montré que la partie du cou, étendue de l'os hyoïde à la clavicule, ne dérive nullement des arcs branchiaux, mais d'une formation pariétale ventrale indépendante, la paroi prépéricardique.

« Le cou, dit-il, est une néoformation produite par l'étirement d'une zone de substance intercalée chez les mammifères entre le troisième et le quatrième arc aortique; cet accroissement a écarté les deux arcs l'un de l'autre et déterminé la formation de la carotide primitive. Le troisième arc aortique est ainsi porté assez haut dans le cou, tandis que le quatrième passe dans le thorax. Cet accroissement succède à la période dans laquelle les arcs branchiaux perdent leur forme extérieure, tandis que leurs parties constituantes s'écartent les unes des autres de sorte que l'arc se disloque et perd son individualité.

Dès lors, il devient malaisé, semble-t-il, d'appliquer à l'étude des tumeurs sous-hyoïdiennes (qui bien que moins nombreuses gardent cependant leur importance), des hypothèses pathogéniques valables seulement pour les tumeurs sus-hyoïdiennes.

Malgré la valeur des faits embryologiques dont Forgue et Massabuau ont souligné l'importance, Chevassu reste fidèle à la théorie du branchiome et les tumeurs mixtes,

Figure I

Epithélioma adamantin du maxillaire inférieur

(Collection Soubeyran)

La figure représente les volumineux cordons ou lobules de la tumeur. Entouré de tissu conjonctif fibreux, il est constitué à sa périphérie par un revêtement de cellules cylindriques ; et à son intérieur par le réseau caractéristique de cellules épithéliales étoilées. Au centre, se trouvent des cellules du lobule avec prolongements dentelés.

En suivant les éléments cellulaires du centre à la périphérie du réseau étoilé, on peut voir que les grandes vacuoles du réseau résultent de l'élargissement et de la fusion des espaces inter-épineux des cellules centrales.

Figure II

Branchiome parotidien développé chez un adulte de 50 ans et évoluant depuis quatre ans (tumeur mixte).

(Collection Soubeyran)

A la partie gauche de la figure on aperçoit la coupe d'une cavité régulière et allongée revêtue d'un endothélium. La paroi de la cavité est en rapport avec un revêtement pluristratifié de cellules épithéliales cubiques ou irrégulièrement polyédriques, juxtaposées de façon variable. A droite, les éléments cellulaires perdant leurs rapports reciproques passent progressivement à des formes étoilées.

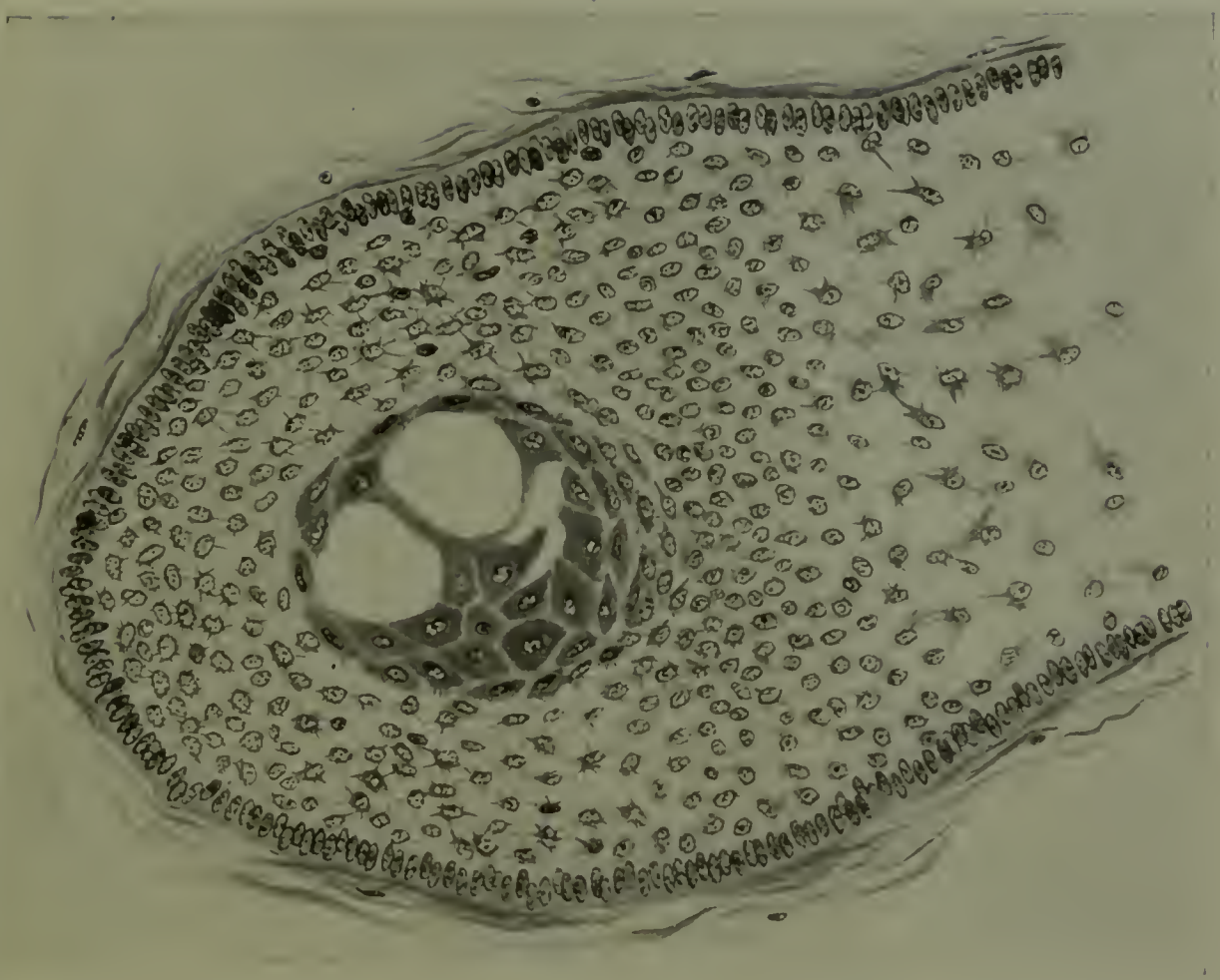

FIGURE I

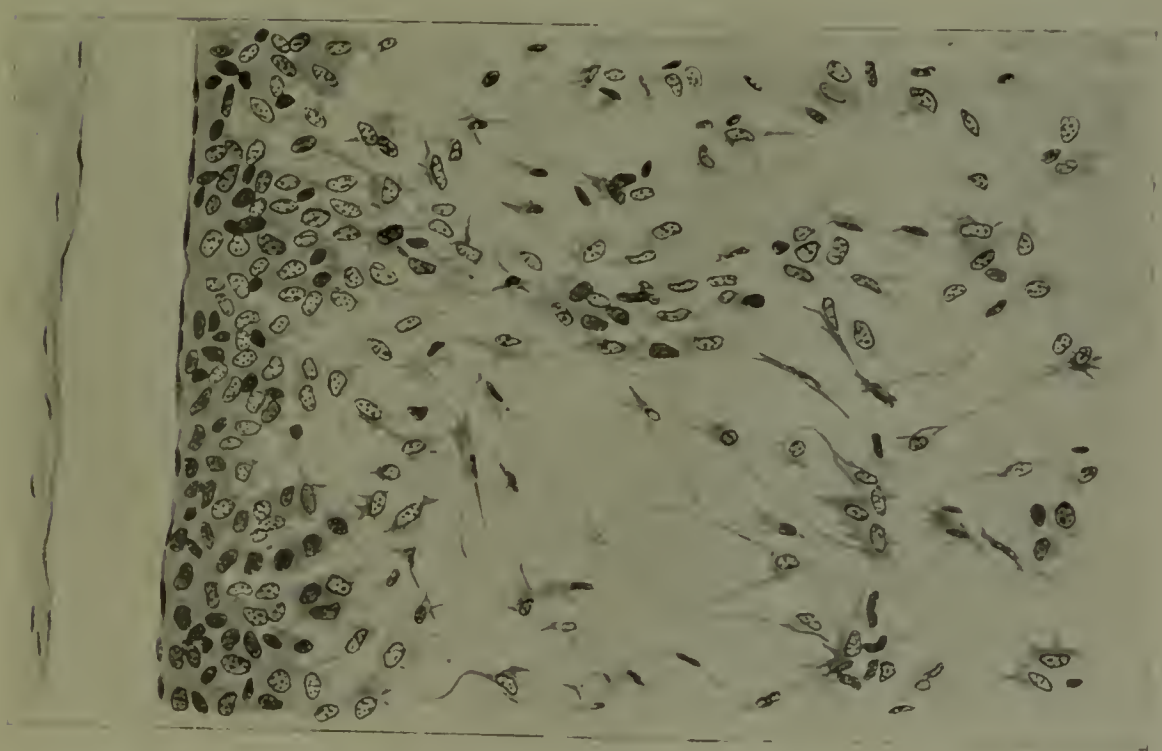

FIGURE II

comme les épithéliomes purs, représentent pour lui des *enclavomes* développés aux dépens de vestiges branchiaux inutilisés.

Examinons si les autres interprétations émises sont plus aisément admissibles.

Théorie de l'embryome cervical.

Elle a été émise par MM. Forgue et Massabuau. Pour ces auteurs, les tumeurs mixtes cervico-faciales représenteraient, comme la plupart des tumeurs mixtes, des glandes génitales des embryomes, c'est-à-dire des embryons plus ou moins mal formés.

« Nous voudrions mettre en évidence, disent ces auteurs, l'analogie frappante qui existe entre les tumeurs complexes (1) du cou et les mêmes tumeurs développées dans d'autres organes... Il est rare que les hysterdermoïdes du cou aient une structure dermoïde pure : dans leur paroi, il est fréquent de rencontrer d'autres tissus, tels que placards cartilagineux, fibres musculaires lisses, vaisseaux en voie de développement, etc., etc., à côté de la poche ectodermique. Ne voyons-nous pas un fait analogue dans l'ovaire ? Dans cet organe, les tumeurs mixtes se présentent presque toujours comme dans le cou avec une prédominance de formation ectodermique, elles revêtent le type de kyste dermoïde plus ou moins pur ou de kystes dermo-mucoïdes tout à fait comparables aux kystes mixtes du cou. La dégénérescence de la paroi de ces kystes dermoïdes de l'ovaire, ou plus simplement des éléments ectodermiques prédominant dans certaines tumeurs mixtes, peut donner naissance à de véritables

(1) Province médicale, 1908.

épithéliomes pavimenteux de l'ovaire. Au niveau du cou, beaucoup d'épithéliomes dits branchiogènes doivent assurément avoir une genèse identique. Chevassu a vivement protesté contre cette théorie : « Cette hypothèse, dit-il, me paraît reposer sur une base des plus fragiles, la soi-disant ressemblance des tumeurs mixtes des glandes salivaires et des tumeurs mixtes des glandes génitales, en particulier du testicule. Or, il n'y a entre elles que des analogies grossières. »

Il nous semble, comme à Chevassu, que le caractère manifestement inexact de cette assimilation ne peut en effet être maintenu.

Dans les tumeurs mixtes du testicule, on trouve bien des formes variables de tissu conjonctif y compris l'os et le cartilage, mais leur répartition topographique n'est pas identique à celle observée dans nos branchiomes.

Et en ce qui concerne les formations épithéliales leur aspect est totalement différent. Les cordons pourvus de cavités pseudo-glandulaires et les réseaux, de cellules épithéliales étoilées représentent des *dispositions régionales* spéciales aux néoplasies provenant d'un enclavement des épithéliums de la région bucco-pharyngienne. Ces *aspects adamantinoïdes*, sans être rigoureusement spéciaux aux tumeurs qui nous occupent, font du moins défaut dans les néoformations épithéliales des tumeurs mixtes des glandes génitales.

« Dans les tumeurs mixtes, ajoute Chevassu, les épithéliums rappellent non seulement ceux de la région proto-vertébrale au niveau de laquelle le testicule est né, mais des épithéliums très lointains comme ceux de l'arbre respiratoire, ceux du tube-intestinal, ceux des centres nerveux, etc.

De pareilles tumeurs, qui *ne peuvent pas s'expliquer par un enclavement local, méritent seules le nom d'embryomes.*»

Ainsi, pour Chevassu, particulièrement spécialisé dans l'étude des tumeurs mixtes du testicule, les ressemblances évoquées avec le groupe des branchiomes sont controuvées, d'autre part, pour nous, les aspects adamantinoïdes (cordons et réseaux) ont, au point de vue de l'origine locale régionale de la plupart de nos branchiomes, une valeur considérable.

Il semble donc impossible d'accepter, telle qu'elle a été formulée, l'hypothèse de l'embryome cervical ou juxtasalivaire.

Nous sommes ainsi amené à conclure fermement à l'origine locale ou régionale des inclusions de tissus embryonnaires qui constituent les tumeurs dites branchiales, et il est évident qu'aucune hypothèse de parthénogenèse ou de blastomérie n'est utile pour leur interprétation.

Nous restons par contre bien embarrassé au sujet d'une terminologie nouvelle pour l'ensemble du groupe : et c'est peut-être parce que le terme de branchiome était d'un emploi commode et d'une signification imprécise que les auteurs ont préféré le conserver.

Mais on peut se demander si une dénomination d'ensemble est vraiment justifiée par les caractères anatomopathologiques des tumeurs : il nous semble, au contraire, que les nouvelles investigations histologiques devront s'efforcer d'établir une classification basée sur l'âge divers et le caractère local du régional plus ou moins marqué des formations embryonnaires qui leur donnent naissance.

Faisons remarquer, en terminant, que le terme embryonnaire, souvent employé dans le cours de cette revue, vise

Figure III

Autre point du branchiome parotidien vu à un fort grossissement. Tumeur mizte.

Les éléments épithéliaux cubiques ou irrégulièrement polyédriques passent progressivement à des types étoilés myxomateux.

Dans un point contigu à celui qui a été figuré, les éléments de l'assise épithéliale compacte offraient des filaments dentelés. Les éléments cellulaires de la partie inférieure de la figure se perdent dans une substance interstitielle finement fibrillaire que la méthode de Van Gieson imprègne en rouge ; celle de Mallory (Fuchsine-Aniline) en bleu, celle de Prenant (coloration triple = Hc) en vert.

Ces aspects correspondent aux figures anciennement rapportées à une prolifération conjonctive (endothéliome). Comparer à la figure I.

FIGURE III

des groupements ou des éléments cellulaires provenant de tissus de l'organe non encore parvenus à l'état adulte ; mais n'implique nullement une identité physiologique avec les groupements des éléments normaux de ces mêmes tissus chez l'embryon.

CONCLUSIONS

I. — L'ensemble des tumeurs qu'on désigne actuellement sous le nom de Branchiomes de la face et du cou, correspond à des néoplasies très diverses dont le seul lien paraît être leur indépendance d'origine vis-à-vis des tissus adultes de ces régions.

II. — Ni l'étiologie, ni la symptomatologie, ni l'évolution ne fournissent un ensemble de caractères rigoureux permettant d'individualiser le groupe.

III. — Au point de vue anatomo-pathologique, les éléments cellulaires épithéliaux ne font presque jamais défaut. Le tissu épithélial se présente avec des aspects pseudo-glandulaires, tubulés, lobulés avec globes épidermiques. Le cylindrome est fréquent.

Le tissu conjonctif offre les types les plus variables : tissu conjonctif banal, fibromateux, sarcomateux, myxomateux, cartilagineux, osseux.

Le type le plus intéressant et le plus discuté dans l'histogénie de ces tumeurs, résulte de l'association en proportions variables d'éléments épithéliaux de type malpighien avec des éléments étoilés myxomateux. Ces derniers éléments, considérés jusqu'ici comme du tissu conjonctif banal, se rapporteraient, en réalité, dans certains points, d'après des données nouvelles, à une tendance évolutive

spéciale des éléments épithéliaux et ce caractère établirait une analogie histologique entre les branchiomes et les adamantinomes.

Ainsi ces tumeurs, dites à tissus multiples, pourraient être en réalité unitissulaires au point de vue de leur origine.

En somme, dans l'histologie des branchiomes, aucune particularité importante n'indique rigoureusement que leurs éléments cellulaires aient fait partie, au cours de l'évolution embryologique, d'un revêtement branchial.

Il convient donc d'être très réservé au sujet de l'origine de ces tumeurs, et se borner à constater que, dans la majorité des cas, les tumeurs d'origine embryonnaire de la région cervico-faciale présentent un ensemble de caractères communs, véritable air de famille indiquant leur origine commune aux dépens d'enclusions de l'ectoderme embryonnaire parabuccal.

Les branchiomes représentent ainsi, dans la nomenclature des tumeurs, un groupement provisoire vraisemblablement destiné à être dissocié, lorsqu'on saura mieux établir, par l'examen histologique, l'âge divers des inclusions embryonnaires qui leur donnent naissance.

Vu et permis d'imprimer :
Montpellier, le 6 février 1913.
Le Recteur,
Ant. BENOIST.

Vu et approuvé :
Montpellier, le 6 février 1913
Le Doyen,
MAIRET.

SERMENT

En présence des Maîtres de cette Ecole, de mes chers condisciples, et devant l'effigie d'Hippocrate, je promets et je jure, au nom de l'Etre suprême, d'être fidèle aux lois de l'honneur et de la probité dans l'exercice de la Médecine. Je donnerai mes soins gratuits à l'indigent, et n'exigerai jamais un salaire au-dessus de mon travail. Admis dans l'intérieur des maisons, mes yeux ne verront pas ce qui s'y passe ; ma langue taira les secrets qui me seront confiés, et mon état ne servira pas à corrompre les mœurs ni à favoriser le crime. Respectueux et reconnaissant envers mes Maîtres, je rendrai à leurs enfants l'instruction que j'ai reçue de leurs pères.

Que les hommes m'accordent leur estime si je suis fidèle à mes promesses ! Que je sois couvert d'opprobre et méprisé de mes confrères si j'y manque !